XIV.

Sarcome und plastische Entzündung.

Von Dr. Siegenbeek van Heukelem,
Assistenten am Boerhave-Laboratorium in Leiden.

(Hierzu Taf. VI—VIII.)

Neben der Frage betreffs der Aetiologie der Bindegewebsmoren erhebt sich eine zweite nach den Ursachen, warum e jungen Bindegewebselemente bei plastischen Entzündungen sich gänzlich verschieden gegenüber den gleichen Elementen in arcomen verhalten.

In beiden pathologischen Geweben befinden sich junge indegewebszellen, allein in dem einen Falle produciren sie eine wünschte, begrenzte Quantität von Gewebe, während im anderen alls die Hand des Chirurgen nicht eingreift) ihre Vermehrung ur durch den Tod des Individuums, in welchem die Neubildung latz hat, begrenzt wird. A priori ist anzunehmen, dass zwihen beiden Arten dieser Elemente ein anatomischer Unterhied besteht, und es ist allein die Frage, ob schon jetzt mit nseren Hülfsmitteln dieser Unterschied zu entdecken ist.

Im Laufe des vorletzten Jahres habe ich mich mit dieser rage beschäftigt und behufs Lösung derselben eine eingehende ikrochemische Untersuchung der Elemente von schnellwachsenen Sarcomen und von plastischen Entzündungsheerden vorgeommen.

An Material standen mir 13 Sarcome zur Verfügung:) waren das Ergebniss von Operationen, 2 stammten von zur ection gekommenen Fällen von allgemeiner Sarcomatose. Der reizehnte Fall betraf ein Kaninchen, das in den Ställen des thologisch-anatomischen Laboratoriums an allgemeiner Sarcoatose verendet war. Mit Ausnahme von zweien (einem Lymphoarcom und einem kleinzelligen Rundzellensarcom) waren dies mmtlich Spindelzellensarcome, von denen einzelne sehr schnell uchsen und manche eher den Namen von Fibrosarcomen ver-

dienten. Von diesen letzteren wurden allein die rein sarcomatösen Theile zur Untersuchung genommen.

Ferner disponirte ich über ein excidirtes Präparat von chronischer Mastitis, über 5 von Lebercirrhose und eine granulirende Hautwunde, die ich mir dadurch verschaffte, dass ich bei einem Kaninchen einen Hautlappen auf dem Rücken wegschnitt. In der Natur der Sache liegt es, dass ich mir kein Präparat von acuter plastischer Entzündung beim Menschen verschaffen konnte. Die Tuberculose wurde sorgfältig ausgeschlossen.

Von jedem Präparat wurde so genau als möglich die Art der Erhärtung und ebenso die Zeit, welche von der Excision bis zur Erhärtung verstrichen war, notirt. Meistens geschah die Erhärtung in Alkohol, nur ein einziges Mal in Flemming'scher Fixirflüssigkeit.

Nach zahlreichen Versuchen mit beinahe allen bekannten Farbstoffen fiel meine Wahl auf das Dahliaviolett zum Behufe der Färbung der Kerne, weil dies die beste Färbung der feineren Kernstructuren herbeiführte und die karyokinetischen Figuren am Deutlichsten erkennen liess. Die Schnitte verblieben einige Minuten in einer einprocentigen wässrigen Lösung von Dahliaviolett und wurden in absolutem Alkohol differenzirt.

Zum Zweck der Sichtbarmachung des Protoplasma und der Intercellularsubstanz erhielt der zur Differenzirung benutzte, absolute Alkohol einen Zusatz von ungefähr $\frac{2}{1000}$ Eosin (nicht das tetrabromfluorescinsaure Kali, sondern die in Wasser unlösliche Säure selbst). Durch gleichzeitige Verwendung von ungefärbtem, absolutem Alkohol kann man den Grad der rothen Färbung nach eigenem Belieben regeln. Das hernach zu verwendende Nelkenöl extrahirt die Farbe nicht. Das Protoplasma und die Intercellularsubstanz werden dann beide, jedoch in verschiedenem Maasse, rosa gefärbt; im Allgemeinen färbt sich das Protoplasma auf diese Weise stärker, je nachdem es activer ist und die Intercellularsubstanz wird um so dunkler, je älter sie ist.

Um nun einen richtigen Einblick in den Zustand und die Menge der Intercellularsubstanz zu erlangen, bediente ich mich noch einer Färbung mit Acidum tannicum und Eisensalzen. Die Schnitte wurden 24 Stunden lang einer $\frac{1}{1000}$ Lösung von Acid. tannicum in Wasser ausgesetzt und hiernach 24 Stunden in

Wasser ausgelaugt, worauf eine Behandlung mit äusserst stark verdünntem Liquor ferri sesquichlorati folgte. Hiernach wurden sie wiederum in Wasser ausgewaschen und dann gleich anderen Präparaten auf die gewöhnliche Manier in Damarfirniss eingebettet.

In Folge dieses Verfahrens färbt sich die Intercellularsubstanz grau und schwarz, während die zelligen Elemente schmutzig gelbgrau oder auch ungefärbt erscheinen (Fig. 19). Uebrigens ist diese Methode, die für meine speciellen Zwecke gute Dienste hat, nicht empfehlenswerth, da sie leicht diffus gefärbte Bilder giebt.

Es lassen sich in den mit Dahlia und Eosin behandelten Schnitten von Sarcomen dreierlei Elemente unterscheiden: 1) die Spindelzellen, 2) die Gefässendothelien und 3) die Leucocyten.

Die Spindelzellen kann man wieder in zwei Kategorien vertheilen und zwar in ruhende und in sich theilende Zellen. Die ruhenden besitzen ein einigermaassen opakes Protoplasma, welches sich in Folge der Einwirkung von Eosin lichtrosa färbt mit einem grauen oder undurchscheinenden Ton; der Kern zeigt ein aus dunkelblauen Pünktchen und Strichelchen bestehendes Kerngerüst, um welches man in einigen Fällen eine dünne, deutlich gefärbte Kernmembran erblickt, die indess meistens fehlt. Dies Kerngerüst hat einen hellrosigen Grund, der etwas stärker lichtbrechend ist, als das Zellprotoplasma. Je schneller das Wachsthum des Sarcoms ist, desto mehr Kerne ohne Membran zeigen sich; nebenher findet man zahlreiche Zellen mit im Theilungsstadium befindlichen Kernen, während Zellen, die diesen Prozess eben durchlaufen haben, ebenfalls nicht fehlen. Man kann in den Formen, welche die Kerntheilungen darbieten, sehr gut die verschiedenen Phasen der karyokinetischen Kerntheilung erkennen, wenn auch begreiflicher Weise die feinen Details in Folge der Alkoholhärtung verloren gegangen sind (Fig. 1—4).

Die karyokinetischen Figuren wurden durch Dahlia sehr intensiv gefärbt; in keinem einzigen der in Alkohol gehärteten Sarcome fehlten die Mitosen, auch wenn die Präparate erst einige Stunden nach der Excision in Alkohol gebracht waren.

Die Zellen, worin Mitosen vorkommen, unterscheiden sich von den ruhenden Spindelzellen dadurch, dass ihr Protoplasma

nicht undurchscheinend, sondern hell, stark lichtbrechend ist un dass es sich etwas stärker mit Eosin färbt (Fig. 4 und 13). Bi weilen kann man die dunkelblau gefärbte Mitose von einer Lag von Protoplasma umgeben sehen, die noch etwas stärker, als d Rest des Protoplasmas, gefärbt ist (Fig. 7 und 11). Die Zelle i angeschwollen, wurstförmig und nicht immer sind die spitz z laufenden Enden deutlich sichtbar. Manchmal sieht man s indess schön und dann zeigt es sich, dass die Zelle nicht gleich mässig angeschwollen ist, sondern dass allein der den Ke umgebende Theil dicker wurde, während die spitzen Endtheile u verändert blieben. Gewöhnlich sind die im Theilungsprozess b griffenen Zellen von den ihnen benachbarten durch etwas me Intercellularsubstanz geschieden, als diese benachbarten Zell es unter sich sind. Die Richtung der Kerntheilung ist ste eine solche, dass die auf der Aequatorialplatte lothrecht stehen Theilungsaxe zusammenfällt mit der Längenaxe der umgebend Spindelzellen, also mit der Richtung des Sarcombündels.

Die Theilung des Zellprotoplasmas hat nicht statt in ein genau lothrecht zur Kerntheilungsaxe stehenden Linie, sonde diese bildet damit einen Winkel (Fig. 4); es kam mir wah scheinlich vor, dass diese Beobachtung die Thatsache erklä dass, während alle Theilungsaxen des Bündels einander paral verlaufen, das Bündel dennoch ebensowohl in der Dicke als der Länge an Wachsthum zunehmen kann. Die beiden jung Zellen wachsen derartig aus, dass sie grösstentheils neben e ander zu liegen kommen; dieses ungleiche Hervorwachsen stim überein mit der Ansicht Flemming's[1]) betreffs des Wach thums junger Epithelialzellen. Ist diese Auffassung richtig, mag bei der Untersuchung in Folge des Vorkommens von M tosen wohl auf das Vorhandensein starker Proliferation, al aus der Richtung der Kerntheilungsaxen nicht auf die Wac thumsrichtung selbst, geschlossen werden. Die Lage der sich Theilungsstadium befindenden Zellen zu den Capillaren war ni festzustellen. Sicher sind sie nicht an die unmittelbare Nä der Gefässe gebunden; in der Lage von Spindelzellen, wel die Gefässwand direct bekleiden, sah ich keine, wohl aber den demnächst folgenden Lagen.

[1]) Flemming, Studien über Regeneration der Gewebe. 1885. S. 95.

Ausser diesen Formen, die auf die gewöhnliche Kern- und elltheilung zurückzuführen waren, fand ich in einem meiner arcome, von besonders starkem Wachsthum, zahllose Kern-guren, deren Zurückführung auf die gewöhnlichen Astern und iastern sich als schwer erwies und die doch unzweifelhaft im heilungsprozess befindliche Kerne vorstellten (Fig. 5—11). Ich nd darunter solche, deren Anblick den Eindruck hervorbrachte, ls ob eine Drei- oder Viertheilung vor sich gehen sollte, und h erlangte die Ueberzeugung, dass dies auch wirklich der Fall ar. Die Kernfiguren bilden dann Kugelsegmente, deren con-exe Seiten einander zugekehrt sind und die manchmal noch it einzelnen Fäden aneinanderhängen, gleich wie man dies anchmal bei minder gut conservirten, normalen Diastern sehen ann. Diese Kerntheilung, die ich als „atypisch“ bezeichnen öchte, führt zur Bildung von Riesenzellen; natürlich meine ich er nicht die Tuberkelriesenzelle, sondern die, welche in Tumoren rkommt. Das Vorkommen der zahlreichen Uebergangsformen wischen Zellen mit sich „atypisch“ theilendem Kern und ahren, vielkernigen Zellen benimmt jeden Zweifel an der ichtigkeit dieser Behauptung (Fig. 5—11). Das Verhalten des rotoplasmas bei dieser atypischen Theilung ist genau so, wie ei der typischen, und ich konnte meine Bilder durch Analogie ets ungezwungen auf Karyokinese zurückführen, ohne dass es thig war, die durch Arnold [1]) bei diesen Figuren gelehrte in-recte Fragmentirung zur Hülfe zu nehmen. Von der durch ihn s für die indirecte Fragmentirung charakteristisch bezeichneten inen Punktirung des Protoplasma war niemals etwas zu sehen, — eine Beobachtung, durch die indess seine Behauptungen durch-us nicht erschüttert werden.

Ehrlich'sche Mastzellen waren nicht vorhanden und ich rmuthe, dass die von Ackermann [2]) so sehr betonten aldeyer'schen Plasmazellen nichts sind, als Zellen mit atypi-hen Mitosen oder Producten von solchen. Ich konnte stets e Protoplasmaklümpchen mit starker Körnelung bei guter Fär-ung zurückführen auf Zellen mit einer Anzahl von Kernen, die

[1]) Arnold, Dieses Archiv Bd. 93.

[2]) Die Histogenese und Histologie der Sarcome von Th. Ackermann. Volkmann's Sammlung klinischer Vorträge. No. 233 u. 234. S. 1991.

bisweilen die ganze Zelle anfüllten und, wenn auch schwach, so doch deutlich von einander abgegrenzt werden konnten.

Die Endothelien der Capillaren und kleinen Gefässe, die im Centrum des Sarcombündels verlaufen, zeigen die gewöhnlichen platten Kerne. Je dünner das Bündel, also je jünger das Gefäss war, um so dickere Kerne beobachtete ich, die dann in das Lumen prominirten, und um so mehr war von Ueberbleibseln eines Kerngerüstes zu erkennen. Die alten Endothelzellen waren dagegen homogen blauschwarz und linienförmig. Die Endothellage der Capillaren grenzte stets unmittelbar an eine Lage Spindelzellen. Kerntheilungen konnte ich bei den Gefässendothelien nie sicher constatiren.

Die Frage nach der Bildung der Capillaren[1]) liess ich, als nicht in das Bereich dieser Untersuchung gehörig, unberührt.

Die Leucocyten waren ausser durch ihre Formen (die nicht immer die Unterscheidung ermöglichen) dadurch von den Sarcomspindelzellen zu unterscheiden, dass ihre Kerne sich mit Dahlia sehr dunkel färbten. Stets ist bei ihnen eine Kernmembran vorhanden, die ziemlich dick ist, und falls Ueberbleibsel eines Kerngerüstes in ihnen zu sehen sind, so besteht dies aus einzelnen ziemlich dicken Pünktchen, die auf einem lichten blauen Grunde zum Vorschein kommen. Niemals ist dieser Grund rosa, wie bei den Spindelzellen. Das Protoplasma der Leucocyten ist licht und färbt sich mit Eosin nur wenig. Dies hat alles nur Bezug auf gut beschaffene Leucocyten, während nebenher zahlreiche Elemente mit homogen dunkelblau gefärbten Kernen wahrzunehmen waren. Diese letzteren zeigten dann mancherlei unregelmässige Formen, worunter die Bisquitform wohl ziemlich zahlreich, indess durchaus nicht vorherrschend war. Im Gegensatz zu Arnold[2]) und in Uebereinstimmung mit Krafft[3]) schienen mir alle diese verschiedenen Formen nur absterbende Elemente zu vergegenwärtigen. Besonders bei der später zu erwähnenden granulirenden Fläche sah ich ihre Formen allmählich in abgestorbene Masse übergehen.

[1]) Babes, Ueber den Bau der Sarcome. Centralbl. f. d. medic. Wissensch. 1883. S. 801.

[2]) Dieses Archiv Bd. 97.

[3]) Zur Histogenese des periostalen Callus, in Beiträge zur pathol. Anatomie von Ziegler u. Nauwarck. 1885.

Die Leucocyten waren in den rein sarcomatösen Tumoren tets spärlich; sie kamen um so häufiger vor, als die Tumoren ich den Fibrosarcomen näherten. Die Intercellularsubstanz var in den schnellwachsenden, rein sarcomatösen Tumoren stets omogen und färbte sich nicht mit Eosin. Dagegen ergab ie Gerbsäureeisentinction sehr deutliche Bilder der Inter-ellularsubstanz, die zufolge dieser Behandlung sich stets als verhältnissmässig grosser Menge vorhanden und in allen Nuan-en von fast farblos bis dunkelblauschwarz zeigte (Fig. 19). Erst a, wo der Tumor eine mehr fibromatöse Natur annahm, fand h fibrilläres Bindegewebe, so dass die Art der Intercellular-bstanz sicher von der Schnelligkeit des Wachsthums ab-ängig ist.

Niemals beobachtete ich fibrilläres Auseinanderfallen der mogen geformten Intercellularsubstanz, während die Abspaltung n Fibrillen von der Zelle bei langsam wachsenden Fibrosar-men gut zu sehen war (Fig. 18). Plastische Fasern waren nie finden. Da, wo bei allgemeiner Sarcomatose mikroskopische rcomknötchen gefunden wurden, konnte die Ausbreitung gut rfolgt werden. Sie wachsen sowohl peripherisch als central. s peripherische Wachsthum folgt sicher den Blut- und wahr-heinlich auch den Lymphwegen. In den grossen Blutgefässen ren indess selten Tumormassen zu finden. Es war merk-rdig, dass bei dem an Sarcomatose verendeten Kaninchen die einsten Tumoren in Leber und Lunge stets mehr mit dem nösen, als mit dem arteriellen System in Verband standen. umspannten besonders die kleinen Venen, während die Ar-ien und auch die Lumina der Venen frei geblieben waren. der Leber drangen die Spindelzellen zwischen die Leberbälk-n ein, ohne das Endothel der Blut- und Lymphwege zu be-ädigen (Fig. 21), was, wie man später sehen wird, bei der onischen Entzündung nicht der Fall ist. Bei den der Peri-erie zumeist benachbarten Spindelzellen der eindringenden ge habe ich nie Kerntheilungsfiguren gesehen, was sicher sehr fallend ist und wohl von dem Ernährungszustand der ab-benden Zellen abhängig sein dürfte. Im Centrum der Knöt-n wachsen die kleinen, gleich den grossen, durch überall ver-itete Karyokinese.

Die Atrophie und das Verschwinden der früher vorhandenen Leberzellen und Lungenepithelien ist nicht die Folge des directen Druckes der wachsenden Tumormassen, sondern die der Abtrennung dieser Elemente von ihrer Ernährungsquelle, den Blutgefässen. Einen überzeugenden Beweis dafür lieferte die mit Sarcomen durchsetzte Kaninchenlunge, in der die Epithelien der Alveolenwände sich lösten, sobald die Spindelzellen in die Alveolenwand eindrangen. Hier, wo die Alveolen genug Raum darbieten, konnte von einem Ausweichen vor einem Druck keine Rede sein. Auffallend war es jedoch, dass, während die normalen Lungenepithelien nur einkernig waren, diejenigen, welche in den Alveolen lagen, sich manchmal als mehrkernig erwiesen. Indess bemerkte ich nie eine Mitose darin.

Ein sarcomatöses Keloid, das sehr typische Sarcombündel zeigte, war deshalb von Interesse, weil hier die Bündel beinahe vertical gegen die freie Fläche anstiegen, also auch die Theilungsaxen der Mitosen senkrecht zur freien Fläche standen, was, wie sich zeigen wird, bei der granulirenden Wundfläche gerade umgekehrt der Fall war. Bemerkenswerth war hier ferner, dass zwischen den typischen Sarcombündeln und dem normalen Cutisgewebe eine Uebergangszone vorhanden war, in der die Intercellularsubstanz homogen erschien. In dieser homogenen Intercellularsubstanz verliefen dicke und lange, elastische Fäden, die indess in den wahren Sarcombündeln sich nicht mehr vorfanden. Alle von mir untersuchten Spindelzellsarcome zeigten übereinstimmende Bilder, wenn auch die Grösse der Elemente und das proportionale Verhältniss zu einander variirten; überall aber waren sowohl die ruhende Spindelzelle mit opak rosenfarbenem Protoplasma und meistentheils membranlosem Kern, als die typische Mitose in allen Stadien, die eben abgetrennten Tochterzellen, die jungen und älteren Gefässendothelien, die gut erhaltenen oder absterbenden Leucocyten und die homogene Intercellularsubstanz zu finden. Dagegen wichen die Präparate von plastischen Entzündungen so sehr betreffs ihres Charakters von einander ab, dass sie nicht damit zusammengefasst werden können und ich jedes für sich allein besprechen muss.

Ein Präparat von chronischer Mastitis war sehr instructiv, weil das Infiltrat um die Acini gelagert war, und weil man

len Stadien des Entzündungsprozesses, vom normalen Bindewebe ausgehend bis zum Acinus, folgen konnte, ohne durch e Anwesenheit von Epithelialelementen gehindert zu werden.

Im normalen Bindegewebe zeigen sich die Zellen desselben s dünne Häutchen mit sehr schmalen langen Kernen; die hmalsten färben sich mit Dahlia dunkelblau; sind sie etwas eiter, dann erblickt man stets eine Kernmembran und bisilen, jedoch selten einige Körner im Kern; — indess sind i Weitem die meisten Kerne sehr schmal. Nähert man sich m Entzündungsheerd, so nimmt die Menge der linienförmigen erne ab und die der breiteren zu. Die Protoplasmamenge mmt zu, mit anderen Worten, die Zellen schwellen auf und e Kerne werden mehr differenzirt. Im Entzündungsheerd selbst det man keine schmalen Kerne mehr, alle Zellen sind hier rgescent geworden, die Kerne sind dann blass, lang oval, ben eine sehr dünne Membran und einen lichtblauen Grund t einzelnen Kügelchen. Die Zellen selbst sind mehr oder nder spindelförmig, das Protoplasma erscheint äusserst licht ak und durch Eosin sehr licht rosa gefärbt. Von Mitosen nd ich deutliche Spuren; indess war es nicht möglich, hier feststellen, ob sie von Zellen des Bindegewebes oder vielleicht von ucocyten abstammten.

Diese letzteren zeigten wieder dieselben Eigenschaften, die weir oben beschrieben sind; meine Annahme, dass die polymorphen ucocytenkerne absterbende Elemente repräsentiren, wurde inss hier dadurch sehr verstärkt, dass ich deutlich verfolgen nnte, wie die Leucocyten aus den kleinen Gefässen in der Nähe der tzündung heraustraten, dann ziemlich normal waren und einen fferenzirten Kern mit Membran und Körnern besassen, und wie dann auf ihrem Wege nach dem Infiltrat um den Acinus n schon mehr und mehr deteriorirten. Erst verliert der Kern ne hübsche runde oder ovale Form, welche in leichtem Grade kig wird; die Membran und der Grund werden gleichmässig gebt und endlich findet man eine homogene dunkelblaue Masse, e auf allerlei Weise in Stückchen zerfällt. Die mannichfache d regelmässige Weise, in der dies stattfindet, und der Umnd, dass die Zertheilung bisweilen in sehr viele und sehr eine Stückchen geschieht, liessen es mir äusserst unwahrschein-

lich vorkommen, dass man hier an Proliferation denken dürfe. Beinahe alle Leucocyten im Infiltrat zeigten eckige Kerne. I diesem Präparat waren stets die Leucocyten von den geschwo lenen Bindegewebszellen gut zu unterscheiden.

Je nachdem die Gefässendothelien sich in der Nähe de Entzündungsheerdes oder im normalen Bindegewebe befinde zeigen sie ein verschiedenes Verhalten. Die ersteren habe in ihrer Adventitia viele ausgetretene Leucocyten und di Endothelien der Intima sind angeschwollen. Die Kerne prom niren in das Gefäss; das Protoplasma färbt sich mit Eosin etwa kräftiger, der Kern mit Dahlia etwas schwächer, als dies de Fall ist bei den normalen Gefässen. Stets ist die Intercellula substanz fibrillär.

In der granulirenden Hautwunde unterschied ich drei Schich ten, von denen die tiefste durch die bereits früher vorhandene Gewebe, die zweite durch Bindegewebe jüngeren Datums gebi det wurde, während die dritte und oberste die Granulation i wahren Sinne des Wortes enthielt.

In der untersten Schicht fanden sich die grösseren Gefäss mit in grosser Anzahl daraus hervortretenden Leucocyten; d Gefässendothelien befanden sich wieder in dem bei der chron schen Mastitis beschriebenen Zustand. Die Leucocyten zeigte dieselbe Aufeinanderfolge der Formen, wie dort, nur war d Uebergang in die todte Masse hier schöner zu sehen, da d Leucocytenstrom nur in einer Richtung, in der nach der Obe fläche, verlief.

Die zweite Schicht bestand aus Bindegewebe neuerer B dung. Die Elemente lagen hier mit bemerkenswerther Rege mässigkeit parallel an einander und zugleich parallel der freie Fläche; senkrecht gegen sie gerichtet sah man die Blutcap laren durch die Schicht nach oben steigen.

Die Elemente dieser mittelsten Schicht sind länglich spinde förmig, das Protoplasma färbt sich mit Eosin wenig und lic opak, hie und da sieht man in schönem Erhaltungszustand b findliche Kerne, indess der Kern ist grösstentheils schwer sehen. Es fällt schwer, die Zellen untereinander abzugrenze und man empfängt den Eindruck, als ob die meisten derselb in der Bildung von fibrillärer Intercellularsubstanz aufginge

Mitosen finden sich sowohl in dieser, als in der untersten chicht. Sucht man festzustellen, ob sie von Bindegewebs-ementen oder von Leucocyten abstammen, so gelangt man cht immer zum Ziel. Bisweilen ist es möglich, die Mitosen f Bindegewebszellen zurückzuführen; niemals ist die Zurück-hrung auf Leucocyten mit Sicherheit möglich, aber auch das stere bleibt in sehr vielen Fällen unentschieden. Nur einmal obachtete ich etwas von einem grossen fibroplastischen Element d dies erwies sich als eine Zelle im Theilungsstadium aus r Wand einer Blutcapillare. Die Richtung der Theilungsaxen r Mitosen war, mit Ausnahme der selten wahrgenommenen heilung von Gefässendothelien, stets der Oberfläche und daher ch der Längenausdehnung der mittelsten Schicht parallel.

Die äusserste Schicht setzte sich zusammen aus geronnenem ksudat, Blutcapillaren und spindelförmigen Elementen, gemischt it einzelnen Mitosen. Diese Masse war indess so verwirrt, ss es mir unmöglich wurde, daran für meinen Zweck dienliche obachtungen zu machen.

Es ist sehr auffallend, dass sich in der untersten und mitt-ren Schicht viel mehr Mitosen fanden, als in den eigentlichen anulationen.

In den cirrhotischen Lebern unterschied ich für meine Un-rsuchung zweierlei Stellen der Neubildung von Bindegewebe. stens fasste ich die Stellen von portaler Wucherung des ndegewebes mit dem dabei auftretenden Infiltrat in's Auge d zweitens ging ich der Neubildung von Bindegewebe in den cini nach, wo, wie dies bekannt ist, dasselbe zwischen die berbälkchen hineinwuchert.

Die letzterwähnten Stellen zeigen nun das Folgende. Da, o bereits fibrilläres Bindegewebe sich zwischen den Leberbälk-en befindet, ist das normaler Weise dort anwesende Endothel rschwunden. Die sich zeigenden Kerne sind auch wohl lang d schmal, sie sind indess nicht mehr den Leberzellen ange-gert, sondern davon durch Fibrillen geschieden.

Die äussersten Enden der eindringenden Züge des Binde-webes zeigen Bilder, wie sie in Fig. 26 dargestellt sind. Die brillen spalten sich hier von Zellen ab, die augenscheinlich chts anderes, als die geschwollenen Endothelien sind; ich konnte

nicht mit Bestimmtheit feststellen, ob dies die Endothelien der Blutcapillaren oder der perivasculären Lymphräume waren; wohl glaubte ich bisweilen ausser der geschwollenen Zelle noch eine zweite, die durch die erstere von den Leberzellen geschieden war, zu sehen. Diese Zelle gehörte aller Wahrscheinlichkeit nach der Blutcapillarwand an, während die andere eine Lymphendothelzelle war; allein, wie gesagt, Sicherheit hierüber erlangte ich nicht.

Der Zustand von Zelle und Kern der geschwollenen Endothelien stimmte mit dem der Bindegewebszellen, die ich bei chronischer Mastitis beschrieb, überein.

Das Fehlen der Endothelkerne da, wo zwischen den Leberbälkchen das Bindegewebe sich bereits gebildet hatte, lässt sich durch die gemachte Beobachtung mit Leichtigkeit erklären: das Endothel ist dort zu fibrillärem Bindegewebe geworden.

Ohne Zweifel stimmt das, was ich sah, überein mit der Abbildung, die Ziegler giebt, wo er seine Fibroblasten mit nachfolgender Fibrillenbildung demonstrirt[1]). Auch bei ihm findet sich da, wo Fibrillen abgebildet sind, keine Endothelkerne dargestellt, ohne dass er jedoch besonderes Gewicht auf dieses Factum legt. Der einzige Theil seiner Abbildung, den ich bei meinen Beobachtungen nicht auffand, sind die dort gegebenen Rundzellen. Niemals sah ich in der Nähe der Zellen, wo die Endothelien sich in fibrilläres Bindegewebe umbildeten, mehr als einen Leucocyten, meistens sogar keinen. Allein da, wo bereits fibrilläres Bindegewebe bestand, kamen sie in grösserer Anzahl zum Vorschein. Das portale Bindegewebe mit der sich darin befindenden Infiltrat zeigte dieselben Erscheinungen wie die chronische Mastitis, sowohl was die Elemente des Bindegewebes, als was die Leucocyten und Gefässendothelien angeht.

Eigenthümlich genug ist es, dass ich in diesen Lebern niemals Mitosen beobachtete; die Ursache dieser Erscheinung weiss ich nicht zu erklären.

Nehmen wir nun eine Vergleichung der in Sarcomen und der in Entzündungsheerden angetroffenen Elemente unter einander vor, so zeigt es sich, dass wir an beiden Stellen finden:

[1]) Ziegler, Lehrbuch der pathol. Anatomie. 3. Aufl. S. 325.

1) Bindegewebszellen,
2) Gefässendothelien,
3) Leucocyten,
4) Intercellularsubstanz.

Was an erster Stelle die Zellen des Bindegewebes (bezw. die Spindelzellen) angeht, so müssen wir im Auge behalten, dass sie in verschiedenen Stadien auftreten und dass wir in den Formen der Spindelzelle in den Sarcomen einen Cyclus vor uns haben, dem wir einen zweiten Cyclus von Bindegewebszellen in den Entzündungsheerden gegenüberzustellen im Stande sind.

Wir finden in den Sarcomen:

1) Die ausgewachsene Spindelzelle mit äusserst feiner Körnelung; licht opakem, durch Eosin lichtgrauroth gefärbtem Protoplasma und grossem Kern, der manchmal deutliche, aber feine, meist jedoch schlechte oder gar keine Contouren, dagegen ein deutliches Kerngerüst zeigt, das durch Dahlia blauschwarz gefärbt wird und einen rosenfarbenen oder äusserst lichtblauen Hintergrund hat.

2) Die in der Mitte dick aufgeschwollene Mutterzelle mit im Karyokinese sich befindendem Kern, stark lichtbrechendem, hell rosenfarbigem Protoplasma, deutlicher Aster- oder Diasterform des Kerns und mit farblosem Hof um die Zelle.

3) Die junge Tochterzelle mit stark lichtbrechendem, homogenem Protoplasma, das durch Eosin hellrosa gefärbt wird, und schwarzblau homogen gefärbtem Aster als Kern.

4) Die im atypischen Theilungsprozess sich befindende Mutterzelle mit einem mehrtheiligen, karyokinetischen Kern und einem Protoplasma, das von dem der Zellen, welche die typische Theilung durchlaufen, nicht zu unterscheiden ist; und endlich

5) als Product der atypischen Kerntheilung die Riesenzelle mit vielen blassen, ziemlich gut umrandeten Kernen.

Dem steht der folgende Cyclus von Zellen des Bindegewebes in plastischen Entzündungsheerden gegenüber:

1) Die ruhende Bindegewebszelle mit äusserst dünnem Protoplasmakörper und sehr dünnem, linienförmigem, homogen dunkelblau tingirtem Kern.

2) Die aufgeschwollene Bindegewebszelle mit äusserst schwach rosenfarbenem und licht opakem Protoplasma und mit dunkel-

blauem Kern, der zuerst scharf, später leicht umrandet ist und dessen Kernnetz kaum zu erkennen ist.

3) Die im Theilungsprozess befindliche Mutterzelle, welche, soweit ich es wahrnehmen konnte, sich allein durch ihre Grössenverhältnisse von denen in den Sarcomen unterscheidet; sie ist hier nehmlich kleiner als dort.

4) Die Tochterzelle; und

5) von dieser zurück zu der alten, ruhenden Bindegewebszelle.

Vergleichen wir diese beiden Cyclen mit einander, so ergeben sich die folgenden Unterschiede:

1) Betrachtet man beide Serien als Ganzes, so zeigt sich als Unterschied das Fehlen der alten Bindegewebszellen in den Sarcomen, während die atypische Theilung und die Riesenzellen sich nur in diesen Tumoren finden.

2) Stellen wir die in beiden Serien vorkommenden Formen einander gegenüber, so zeigt der Vergleich, dass in Folge der mikrochemischen Reaction von Eosin und Dahlia jede dieser Formen bei den Sarcomen mehr differenzirt und kräftiger zum Vorschein kommt, als die ihr analoge Form der plastischen Entzündung, und dass da, wo diese Unterschiede am geringsten sind, sich in der Grösse der Elemente der Mitosen die Verschiedenheit zeigt.

Die Unterschiede, welche man an den Gefässendothelien bemerkt, besprach ich bereits bei der chronischen Mastitis.

Die Leucocyten sind sich allenthalben gleich und zeigen überall ihre verschiedenen Verfallsstadien, die indess natürlich in den Entzündungsheerden, wo ihr Vorkommen ein viel zahlreicheres als in den Sarcomen ist, am Besten zum Vorschein kommen.

Will man nun den Unterschied zwischen den Zellen des Bindegewebes einerseits und den Leucocyten andererseits in Worten ausdrücken, so kann man sagen, dass bei den gesunden, eben ausgetretenen Leucocyten

1) das wenige Protoplasma hell, stark lichtbrechend und durch Eosin sehr schwach gefärbt ist;

2) ihr Kern, der durch Dahlia stark tingirt wird und rund ist, mit dunkler Kernmembran und grobem Kerngerüst, schon bald nach dem Austreten eckig und dann mehr und mehr homogen dunkelblau und brüchig wird;

und dass dies ziemlich scharf gegenüber dem mehr oder min-
r opaken Protoplasma in den Spindel- und Bindegewebszellen
d ihren blassen oder gekörnelten Kernen zum Ausdruck kommt.

Der Unterschied der Intercellularsubstanz besteht darin, dass
ejenige der Sarcome rein homogen ist, während in Entzündungs-
erden fibrilläres Bindegewebe abgespalten wird. Natürlich be-
ichne ich mit „Sarcomen“ nur solche Geschwülste, welche des
romatösen Charakters gänzlich baar sind; es sind jene Sarcome,
n welchen Ackermann[1]) (der in seiner vortrefflichen Abhand-
ng die fibrilläre Natur der Intercellularsubstanz vertheidigt)
lbst sagt, dass ihre „voluminösen, aus zahllosen, spindligen
ementen sich aufbauenden Bündel sich mit rapider Geschwin-
gkeit entwickeln, so rasch, dass eine fibrilläre Umwandlung
rer Zellen kaum in der Zeit eintreten kann, in welcher die
scikel schon eine sehr bedeutende Dicke erreicht haben“.

Dies sind nun gerade die schnell wachsenden Sarcome.
ndet man fibrilläres Bindegewebe, so ist man berechtigt, den
amen „Fibrosarcoma“ dafür zu gebrauchen.

Wir sahen, dass, mit Ausnahme einiger für unseren Zweck
inder wesentlicher Veränderungen, die Gefässendothelien und
eucocyten in beiden, den Entzündungsheerden und den Sar-
men, ziemlich gut übereinstimmen, und dass die durch uns
fundenen Unterschiede sich hauptsächlich an den Zellen des
indegewebes, bezw. den Spindelzellen und an der Intercellular-
bstanz zeigen. Verlassen wir nun das rein anatomische Ge-
et, so könnten wir die gefundenen Unterschiede in folgender
eise biologisch beschreiben:

Die Sarcomspindelzelle und die Zelle des Bindegewebes im
astischen Entzündungsheerd zeigen so viel Uebereinstimmung,
ss nur die Jugend der ersteren verhindert, sie mit der letz-
ren zu identificiren; der bei der mikrochemischen Reaction
ch ergebende Unterschied lässt die Vermuthung aufkommen,
ss eine Sarcomspindelzelle stärkere Vitalität d. h. mehr und
hnellere Neigung zur Proliferation besitzt, als eine Zelle des
indegewebes in einem plastischen Entzündungsheerd.

[1]) Th. Ackermann, Zur Histologie und Histogenese der Sarcome. Volkmann's Sammlung klinischer Vorträge No. 233 u. 234.

Der Zustand der Intercellularsubstanz lässt uns ferner ver-
muthen, dass die Ausscheidung homogener Intercellularsubstan
die Function einer jungen Bindegewebszelle, die fibrilläre Ab
spaltung das Attribut der älteren ist.

Wie kommt es nun, dass die fast identischen Elemente i
beiden Neubildungen so gänzlich verschiedene Gewebe ergeben
Ich würde nicht abgeneigt sein, im Hinblick auf beide obi
gen Resultate, die Sache (als Hypothese) folgendermaassen z
erklären:

Soll eine junge Bindegewebszelle sich normal verhalten, s
muss nicht allein die Zufuhr des Nährstoffes, sondern auch di
Abfuhr der Säfte in genügendem Maasse statthaben; wird da
Gleichgewicht gestört, so verändert sich auch die Zellenthätigkeit
Man findet nun überall Lymphspalten, allenthalben ist es mög
lich, die verbrauchten Stoffe, soweit sie flüssig sind, abzuführen
allein in den Sarcombündeln kommen sie nicht vor, sie fehle
hier, der Natur der Sache nach, in Folge des Mangels an fibril
lärem Gewebe. Hier wird das Gleichgewicht von Ab- und Zu
fuhr behindert sein, die durch die Zelle abgeschiedenen Product
können die Bestandtheile, die in normalem Bindegewebe mi
Leichtigkeit abgeführt werden, nicht fortschaffen und als Resulta
wird sich ein anomales Verhältniss der Nährsäfte ergeben.

Dies anomale Verhältniss ist Ursache, dass die Zelle ih
Proliferationsvermögen nicht verliert oder dass dies bei der junge
Zelle zu frühe auftritt. Welcher Art nun genau der Zustan
ist, der die Folge dieses Missverhältnisses ist, das lässt sich wahr
scheinlich nicht in einem Worte sagen; er wird von sehr zu
sammengesetzter Art sein. Mir erscheint es wahrscheinlich, das
die vorhandene, zu bedeutende Menge Flüssigkeit die Turgescen
der Zelle befördert und dass hierin bereits ein grosser Facto
zu suchen ist für die anomale Entwickelung der Elemente
Ist solcher Gestalt erst einmal die Proliferation abnorm und z
frequent, so liefern auch die neuen Zellen eine Menge homo
gener Intercellularsubstanz, die dann auf's Neue hindernd au
die Abfuhr der Säfte wirkt. Solchergestalt bildet sich ein „Cir
culus vitiosus"; die neue Zelle führt selbst die Ursache herbei
die den anomalen Zustand aufrecht erhält, und nur dann
wenn von aussen her andere Kräfte, welche die Zufuhr von Nähr

äften hindern, einwirken, wird eine langsamere Proliferation ein-
reten. Dann werden sich in der homogenen Intercellularsub-
tanz Fibrillen bilden, die Abfuhr wird erleichtert und das
'ibrosarcom oder das Fibrom mit verminderter Neigung zur
'roliferation entsteht.

Ganz anders liegt die Sache bei den Entzündungsheerden.
lier finden sich überall Lymphspalten, die selbst noch durch
ventuell hinzukommendes Oedem vergrössert werden; hier geht
in fortdauernder Strom von Leucocyten durch die Lymphwege;
ier findet vielleicht eine zu grosse Zufuhr, aber sicherlich auch
bfuhr der Producte statt; hier schwellen die Bindegewebs-
ellen an, verjüngen sich so zu sagen, und vermehren sich, allein
aum hat die verstärkte Zufuhr aufgehört, so führt auch der
ymphstrom das, was zu viel ist, fort; die Zelle kann dasjenige,
as sie in den Sarcombündeln gezwungen war zu behalten, aus-
tossen und die Bindegewebszellen können zur Ruhe gelangen.

Ist man, im Hinblick auf das Vorstehende, berechtigt, die
arcomzelle eine embryonale Bindegewebszelle zu nennen? In
inem frühen Stadium findet man factisch daran dieselbe Tur-
escenz, dieselbe sich schnelltheilende Zelle, und dieselbe homo-
ene Intercellularsubstanz. Allein ungeachtet dieser anatomischen
Uebereinstimmung glaube ich, dass dennoch zwischen beiden
iologisch ein grosser Unterschied besteht. Die embryonale Zelle
at in dem Stadium, in welchem man sie gewöhnlich als Proto-
ypus der Sarcomzelle ansieht, Neigung, sich in verschiedene
ewebe zu differenziren; diese Neigung fehlt bei der Sarcomzelle.
Möge dieser Unterschied vielleicht auch von äusseren, uns noch
nbekannten Ursachen abhängig sein, er ist und bleibt bestehen
nd wiegt meiner Ansicht nach schwer genug, um die Verwerfung
er Benennung „embryonal“ für Sarcomspindelzellen zu rechtfer-
gen. Dies würde noch den Vortheil haben, dass dadurch eine
Verwirrung zwischen dem ätiologischen Begriff „embryonal“ und
er gleichnamigen anatomischen Benennung ausgeschlossen wäre.

Dass obige Untersuchungen nichts beitragen zu der Aetio-
gie und darauf auch keinen Anspruch erheben, betone ich aus-
rücklich; ebensowenig war es meine Absicht, die brennende
rage nach dem Ursprung des Bindegewebes während einer Ent-
indung gründlich zu behandeln.

Indess, wenn man eine Anzahl Entzündungsheerde studirt, nachdem man zuvor die Controversen von Cohnheim, Ziegler, Baumgarten, Marchand, Bubnoff-Thiersch, Senftleben u. A. gelesen hat, ist es nicht wohl möglich, sich eines Urtheils darüber zu enthalten. Meine Beobachtungen, soweit ich sie oben beschrieb, zeigen nichts weiter, als dass ich nie etwas Sicheres bemerkte betreffs eines Ueberganges (directen oder indirecten) von Leucocyten in Bindegewebe, dass ich deutlich verfolgen konnte die stufenweise Anschwellung der Bindegewebszellen und ihre Vorbereitung zur Proliferation in Entzündungsheerden; dass die karyokinetischen Figuren da, wo sie unter eine Rubrik zu bringen waren, stets zu den Elementen des Bindegewebes gehörten; dass vor Allem in dem mittleren Stratum der granulirenden Wundfläche sie stets dieselbe Richtung, wie in den Sarcombündeln hatten, was bei willkürlich verbreiteten Leucocyten nicht zu erwarten ist; und dass ich endlich in überzeugender Weise dem Uebergang des Endothels der Lebercapillaren in Fibroblasten folgen konnte.

In Folge dieser Beobachtungen drängte sich mir die Ueberzeugung auf, dass Neubildung von Bindegewebe in sicher bei weitem den meisten Fällen von altem Bindegewebe und zwar von den Endothelien (Blut- oder Lymphendothelien) ausgeht, und dass dabei die Leucocyten eine secundäre Rolle spielen. Welcher Art diese sei? — in diese Frage, so interessant sie auch sein mag, habe ich mich nicht vertieft.

Ich kam daher zu derselben Conclusion, zu der Burdach[1]) in der letzten, betreffs dieser Frage gelieferten experimentellen Untersuchung gelangte.

[1]) Dieses Archiv Bd. 100 S. 217.

Siegenbeek van Heukelom del. P. W. M. Trap impr. A. J. Wendel lith.

1—4. Stadien der Kern- und Zellentheilung, gesehen in der Längenachse des Sarcomenbündels (Kaninchen).
5—8 und 10. Atypische Kerntheilung, die zur Bildung von Riesenzellen führt.
9 und 11. Riesenzellen.

r. s. s. z = Ruhende Sarcomenspindelzelle.
m = Zelle mit mitotischer Kerntheilung.
j. t. z = Junge Tochterzelle.
a. m = Zelle mit atypischer Kerntheilung.
v. k. z = Vielkernige Zelle (Produkt atypischer Theilung).
R. z = Riesenzelle.

e Farbentöne des Zellprotoplasma's sind, der Deutlichkeit halben etwas verstärkt, die der Kerne nicht.

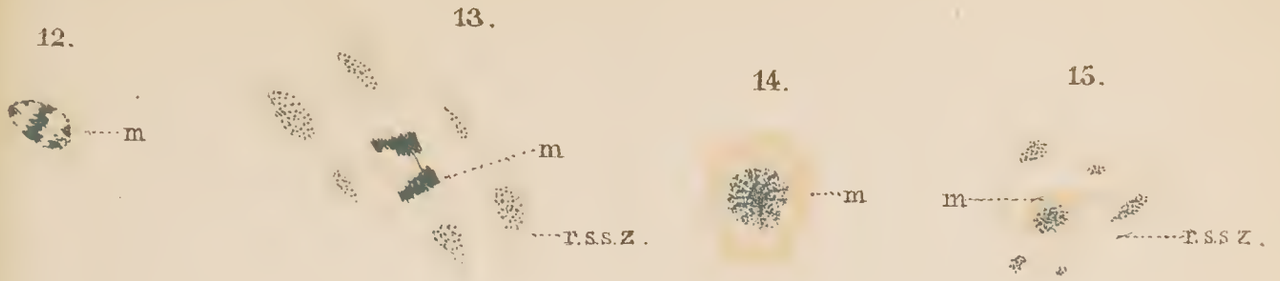

Siegenbeek van Heukelom del. P. W. M. Trap impr. A. J. Wendel lith.

12—13. Mitosen aus einem Oberschenkelsarcom, gesehen wie fig. 1—4.
14—15. Mitosen aus Sarcomen, in quer durchschnittenen Bündeln gesehen.
16. Sarcomenspindelzellen, mit farblos gebliebenem Zwischenzellstoff.
17. Fibrilläres Bindegewebe mit Bindegewebezellen (Fig. 16 und 17 aus demselben Präparat).
18. Abspaltung von Fibrillen bei älteren Spindelzellen.

m = Zelle mit mitotischer Kerntheilung.
r. s. s. z = Ruhende Sarcomenspindelzelle.
b. g. z = Bindegewebezelle.
b. g. k = Bindegewebekern.
s. s. z = Sarcomenspindelzellen.
b. f. = Bindegewebefibrillen.
p = Pigment.

Farbentöne des Zellprotoplasma's sind, der Deutlichkeit halben etwas verstärkt, die der Kerne nicht.

19.

20.

21.

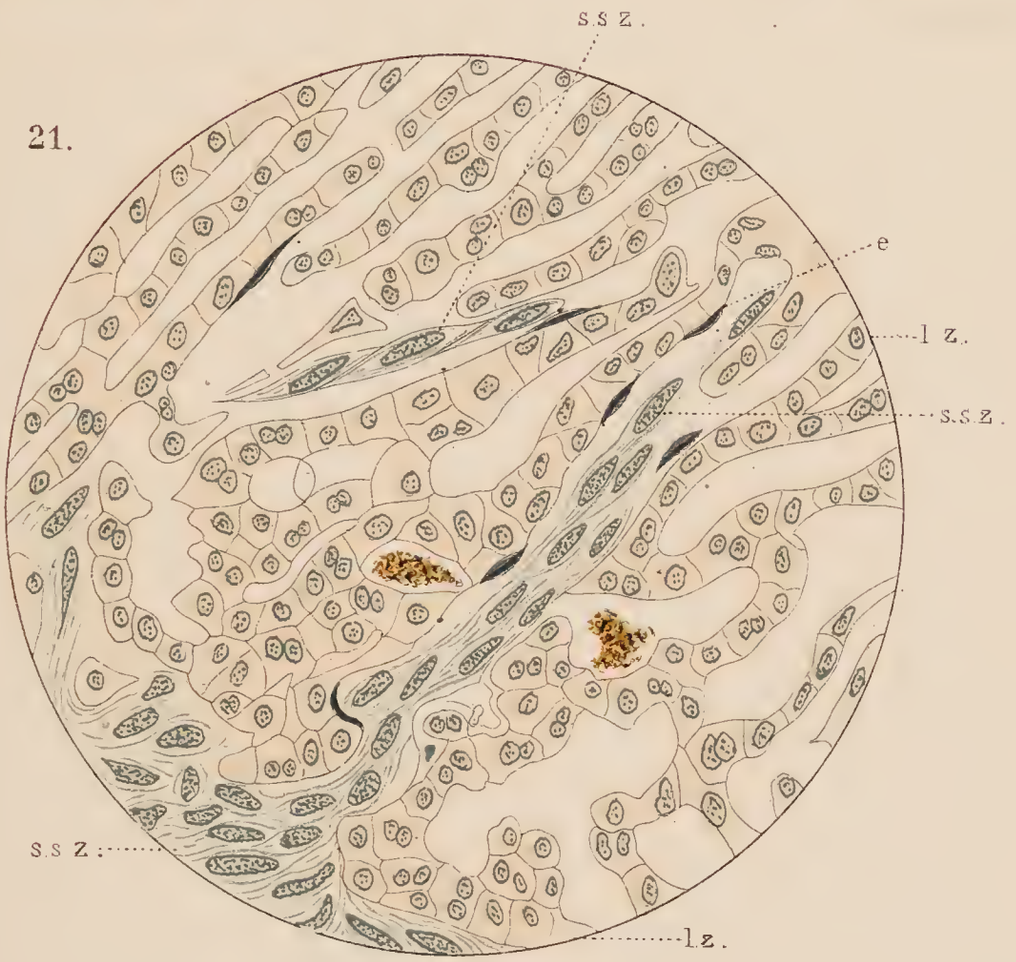

genbeek van Heukelom del. P. W. M. Trap impr. A. J. Wendel lith.

19. Sarcomenspindelzellen mit homogenem Zwischenzellstof (Gerbsaure Eisentinction).

20. Entwicklung von fibrillärem Bindegewebe zwischen den Leberbalken einer cirrhotischen Leber.

21. Hineinwachsen der Sarcomenspindelzellen zwischen die Leberbalken (Kaninchenleber).

z. z. s = Zwischenzellstof.
s. s. z = Sarcomenspindelzelle.
l. z = Leberzellen.
g. e = Geschwollenen Endothelkern.
e = Endothelkern.

Farbentone des Zellprotoplasma's sind, der Deutlichkeit halben etwas verstärkt, die der Kerne nicht.